
Καρκίνος παγκρέατος

Παρασκευή 13/07/2018


Τσαγκατάκη Ελένη
Ειδικευόμενη Γεν. Χειρ/κής
Βενιζέλειο-Πανάνειο ΓΝΗ

Δυσκολία στην Δ/Δ

- Φύμα του Vater (ΚΧΠ-ΚΠΠ-12/Δάκτυλο)
 - 50,000 διάγνωση/έτος
 - 30,000 θάνατοι/έτος
- αδενοCA παγκρέατος → 75-85%

Λίγο χειρουργική ιστορία...

- William S. Halsted
 - John Hopkins's Hospital
 - 1898



Λίγο χειρουργική ιστορία...

- Alessandro Codivilla



Λίγο χειρουργική ιστορία...

- Allen O' Whipple
 - 1935
 - Morbidity 40-60%
 - Mortality 20-40%
 - 5-year-survival (PDAC) <5%



Επιδημιολογία

■ ΗΠΑ

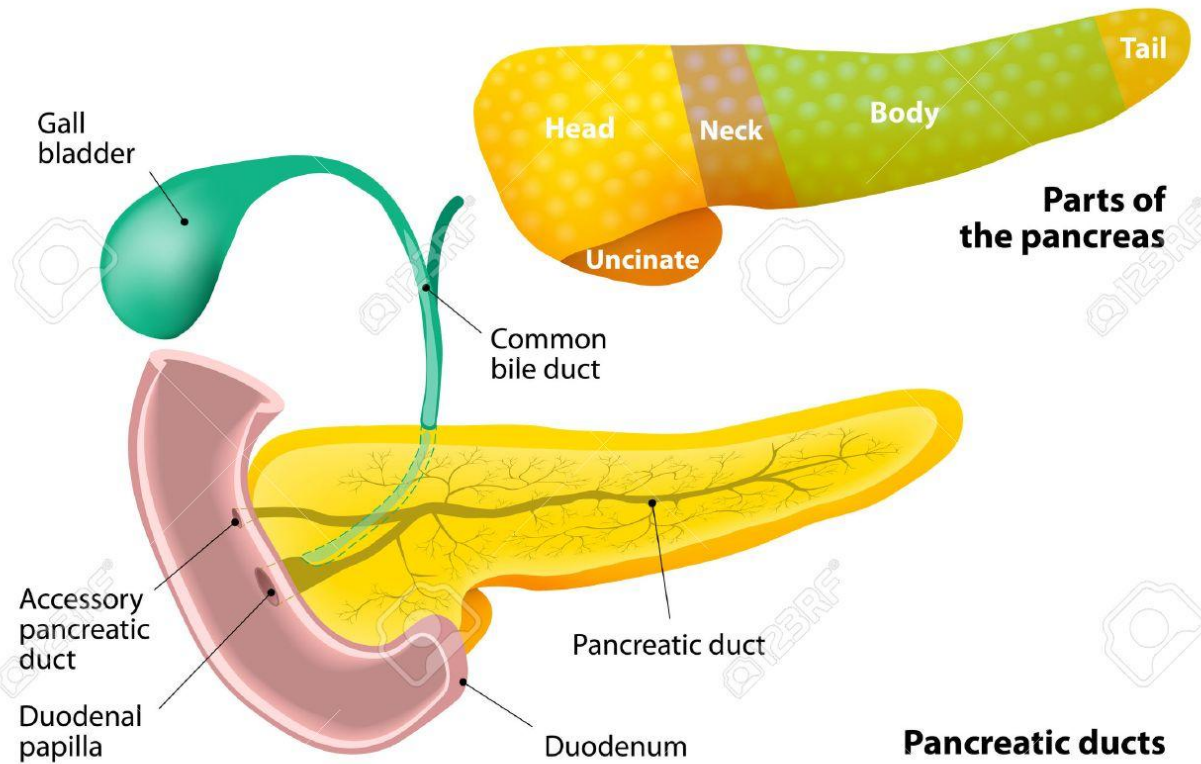
- 10ος πιο συχνός καρκίνος
- 4ος σε θανάτους
- 7% → 5ετής επιβίωση
- Ηλικία: 60-70 έτη

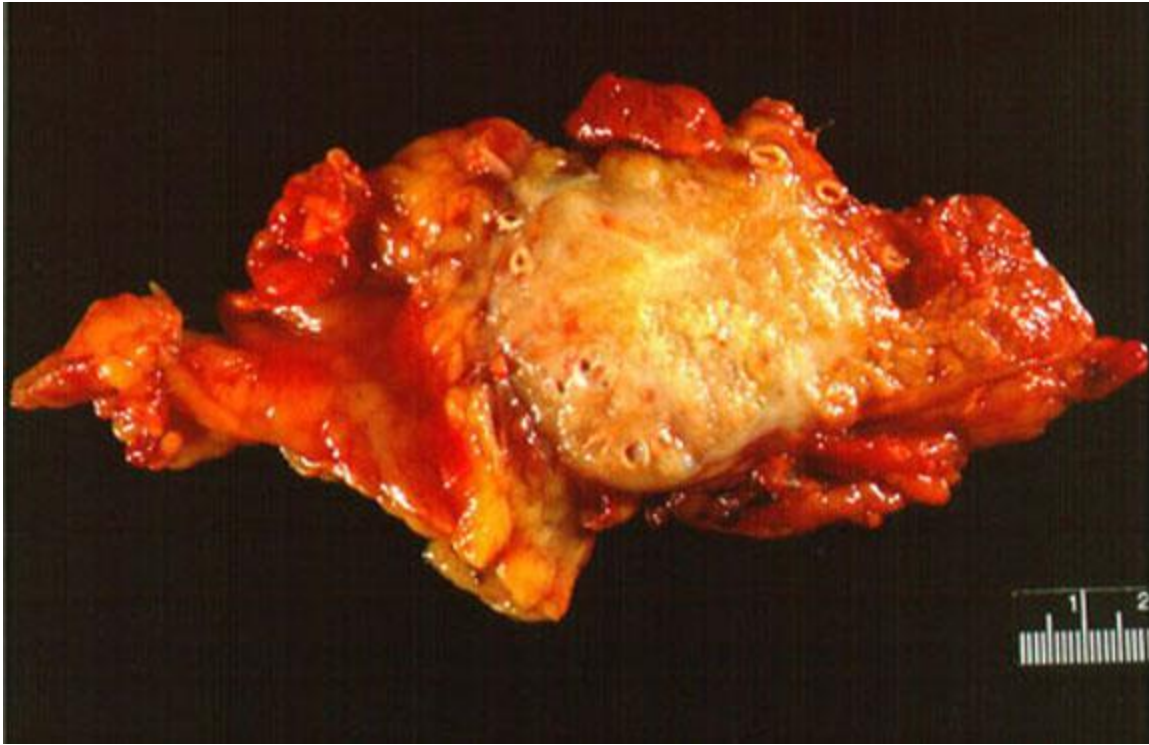■ 15-20% έχουν νόσο που μπορεί να εξαιρεθεί χειρουργικά

- 20% → 5ετής επιβίωση
-

Ανατομία

ANATOMY OF THE PANCREAS





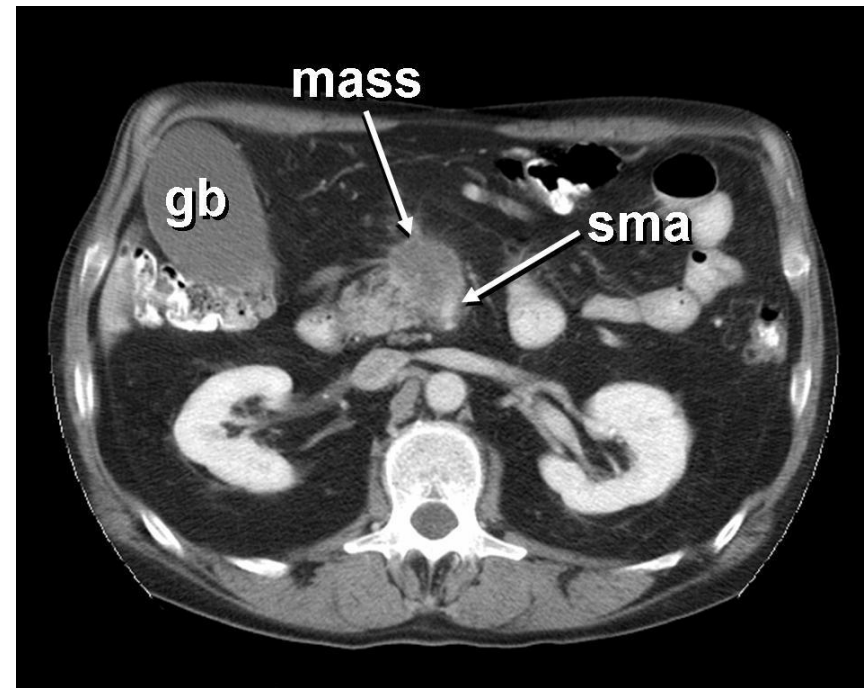
Κλινική εικόνα

- Αποφρακτικός ίκτερος
 - Απώλεια βάρους
 - Ανορεξία
 - Κόπωση
 - Κοιλιακό άλγος
 - Χολαγγεΐτιδα
 - Παγκρεατική ανεπάρκεια
 - Αιμορραγία από ΓΕΣ
 - Θρόμβωση
-
- Εντόπιση του όγκου??

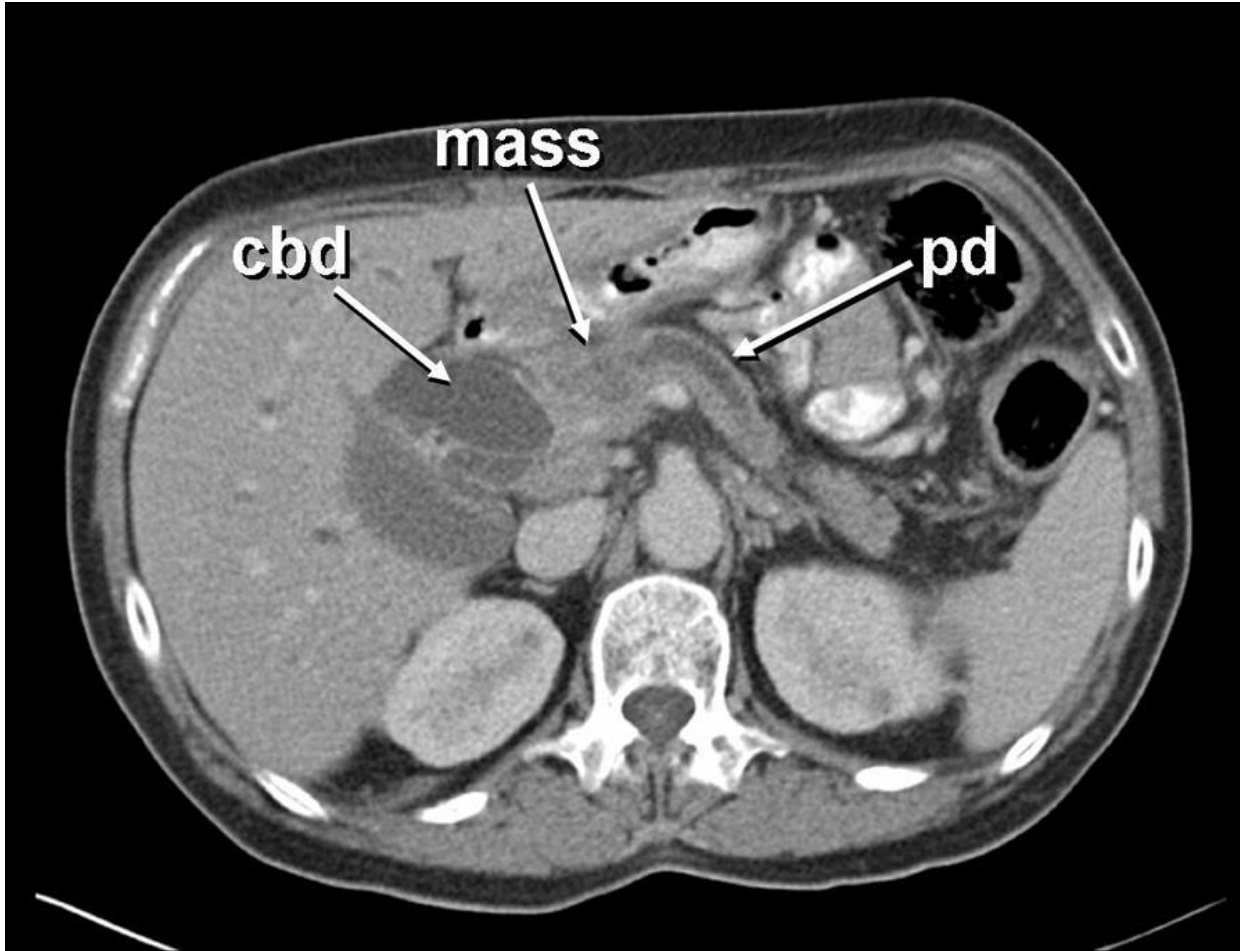
Απεικόνιση

- (MD)CT → Sens. 91%,
specif. 85%
- MRI
- Ενδοσκόπηση

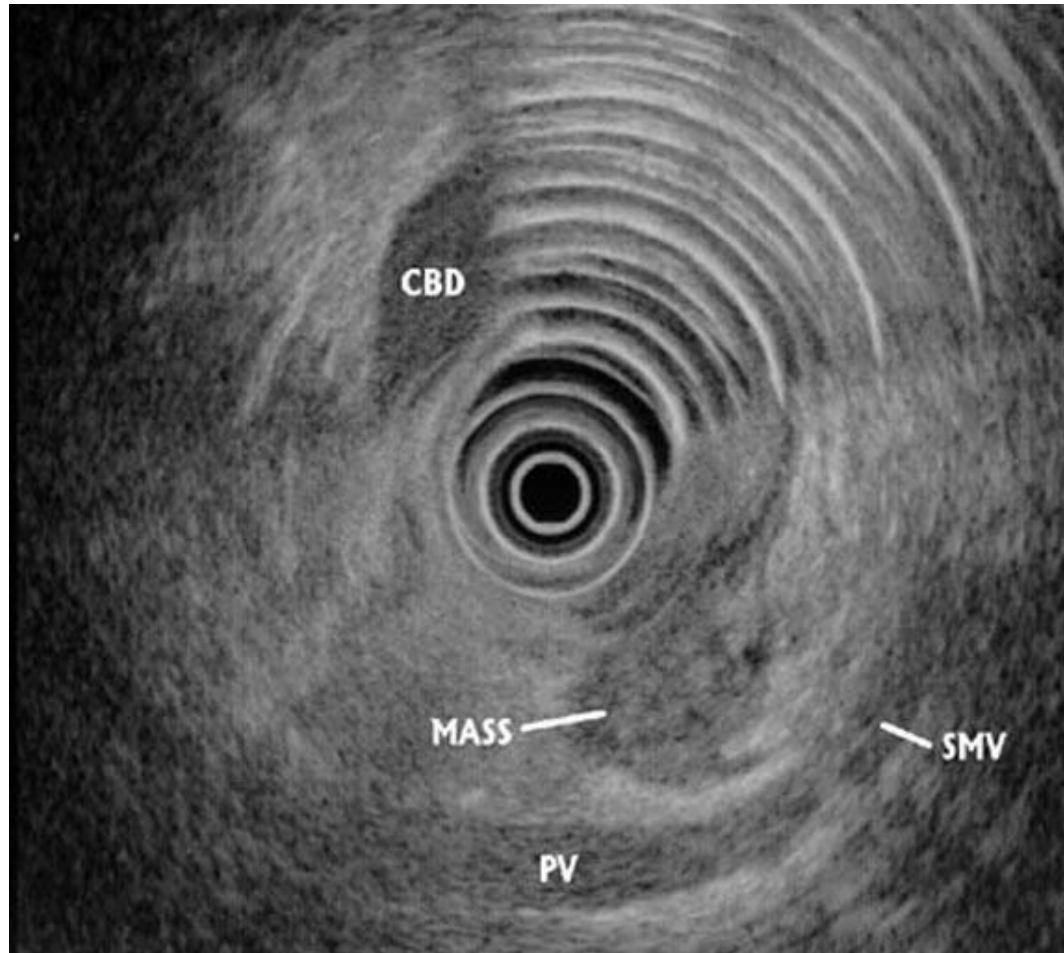
- EUS-FNA
- PTC
- ERCP



Αξονική τομογραφία



Ενδοσκοπικό υπερηχογράφημα



Σταδιοποίηση- (TNM)

American Joint Committee on Cancer

Pancreas Cancer Staging* 7th EDITION

Definitions

Primary Tumor (T)

- TX Primary tumor cannot be assessed
- T0 No evidence of primary tumor
- Tis Carcinoma in situ**
- T1 Tumor limited to the pancreas, 2 cm or less in greatest dimension
- T2 Tumor limited to the pancreas, more than 2 cm in greatest dimension
- T3 Tumor extends beyond the pancreas but without involvement of the celiac axis or the superior mesenteric artery
- T4 Tumor involves the celiac axis or the superior mesenteric artery (unresectable primary tumor)

Regional Lymph Nodes (N)

- NX Regional lymph nodes cannot be assessed
- N0 No regional lymph node metastasis
- N1 Regional lymph node metastasis

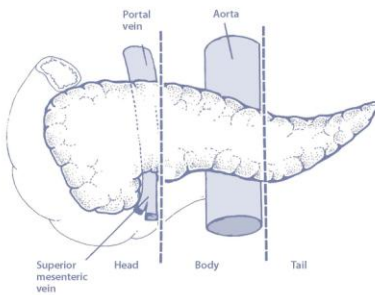
Distant Metastasis (M)

- M0 No distant metastasis
- M1 Distant metastasis

ANATOMIC STAGE/PROGNOSTIC GROUPS			
Stage 0	Tis	N0	M0
Stage IA	T1	N0	M0
Stage IB	T2	N0	M0
Stage IIA	T3	N0	M0
Stage IIB	T1	N1	M0
	T2	N1	M0
	T3	N1	M0
Stage III	T4	Any N	M0
Stage IV	Any T	Any N	M1

Notes

- * Indolent AND exocrine tumors are now staged by a single pancreatic staging system.
- ** Also includes the "PanIN" classification.



Tumors of the head of the pancreas are those arising to the right of the superior mesenteric-portal vein confluence.

8th edition

Pancreas

T1	Tumour 2 cm or less
T1a	Tumour 0.5 cm or less
T1b	Tumour greater than 0.5 cm and less than 1 cm
T1c	Tumour greater than 1 cm but no more than 2 cm
T2	Tumour more than 2 cm but no more than 4 cm
T3	Tumour more than 4 cm in greatest dimension
T4	Tumour involves coeliac axis, superior mesenteric artery and/or common hepatic artery
N1	Metastases in 1 to 3 nodes
N2	Metastases in 4 or more nodes

M category unchanged

Stage

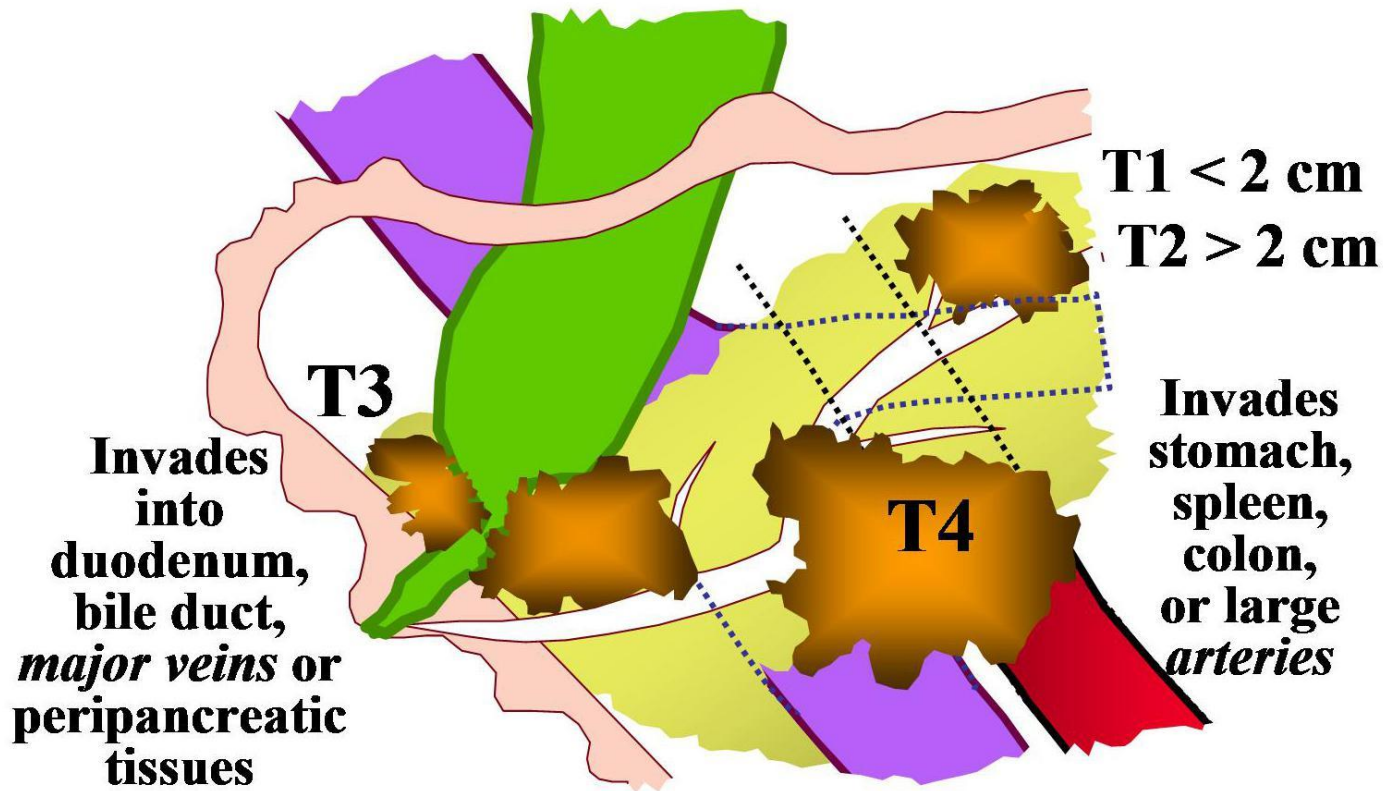
Stage IA	T1	N0	M0
Stage IB	T2	N0	M0
Stage IIA	T3	N0	M0
Stage IIB	T1, T2, T3	N1	M0
Stage III	T1, T2, T3	N2	M0
	T4	Any N	M0
Stage IV	Any T	Any N	M1



Financial support for AJCC 7th Edition Staging Posters provided by the American Cancer Society



Copyright 2009 American Joint Committee on Cancer • Printed with permission from the AJCC



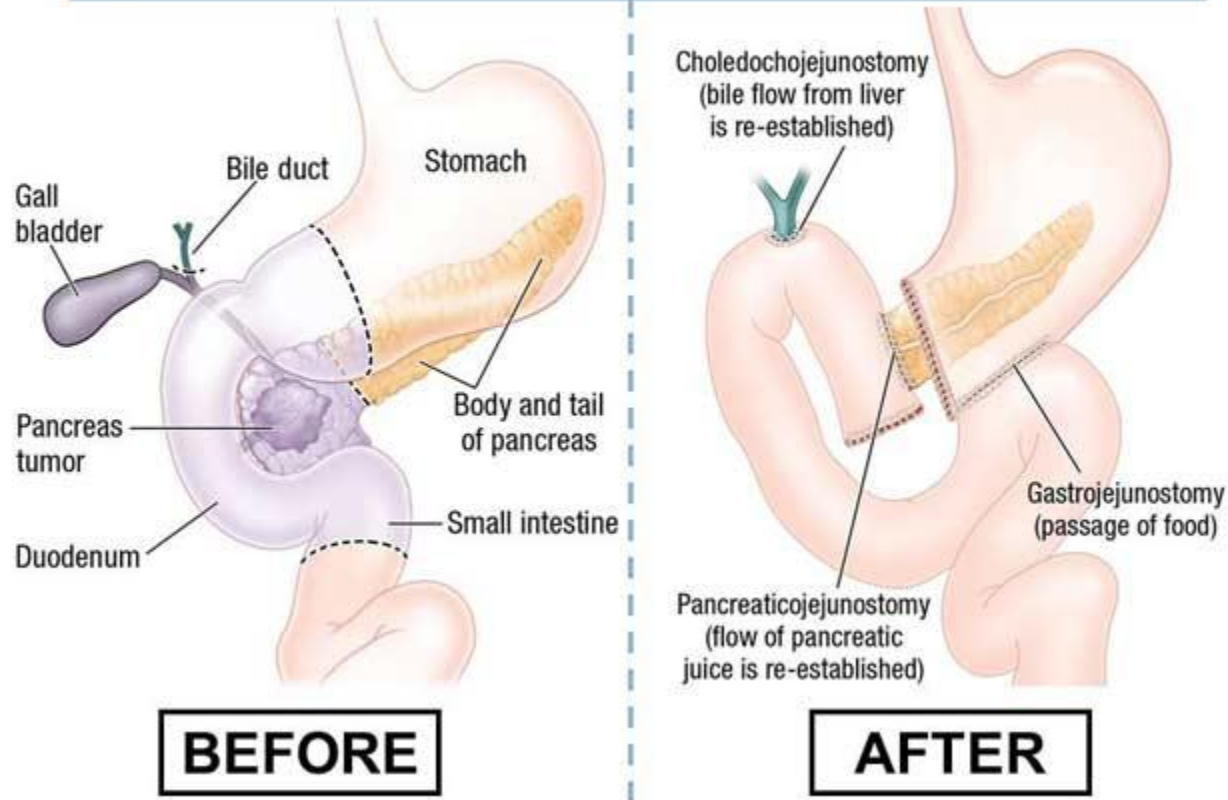
Τώρα έρχεται ο χειρουργός...

- Η εκτομή γίνεται ανάλογα με το στάδιο της νόσου
 - AJCC Στάδιο I, II → εκτομή
 - Στάδιο III
 - Borderline Resectable Pancreatic Cancer
 - Locally advanced Unresectable Pancreatic Cancer
 - Στάδιο IV
-

Whipple's procedure



THE WHIPPLE PROCEDURE




Μετεγχειριστική φροντίδα

- Monitor
 - Glucose levels
 - NG
 - Folley
 - Drains
-

Μετεγχειρητικές επιπλοκές

- Καθυστερημένη προώθηση του περιεχομένου
- Παγκρεατικό συρίγγιο
- Αιμορραγία



Έπειτα...

- Επικουρική θεραπεία
- Υποστηρικτική αγωγή

Ευχαριστώ πολύ!

